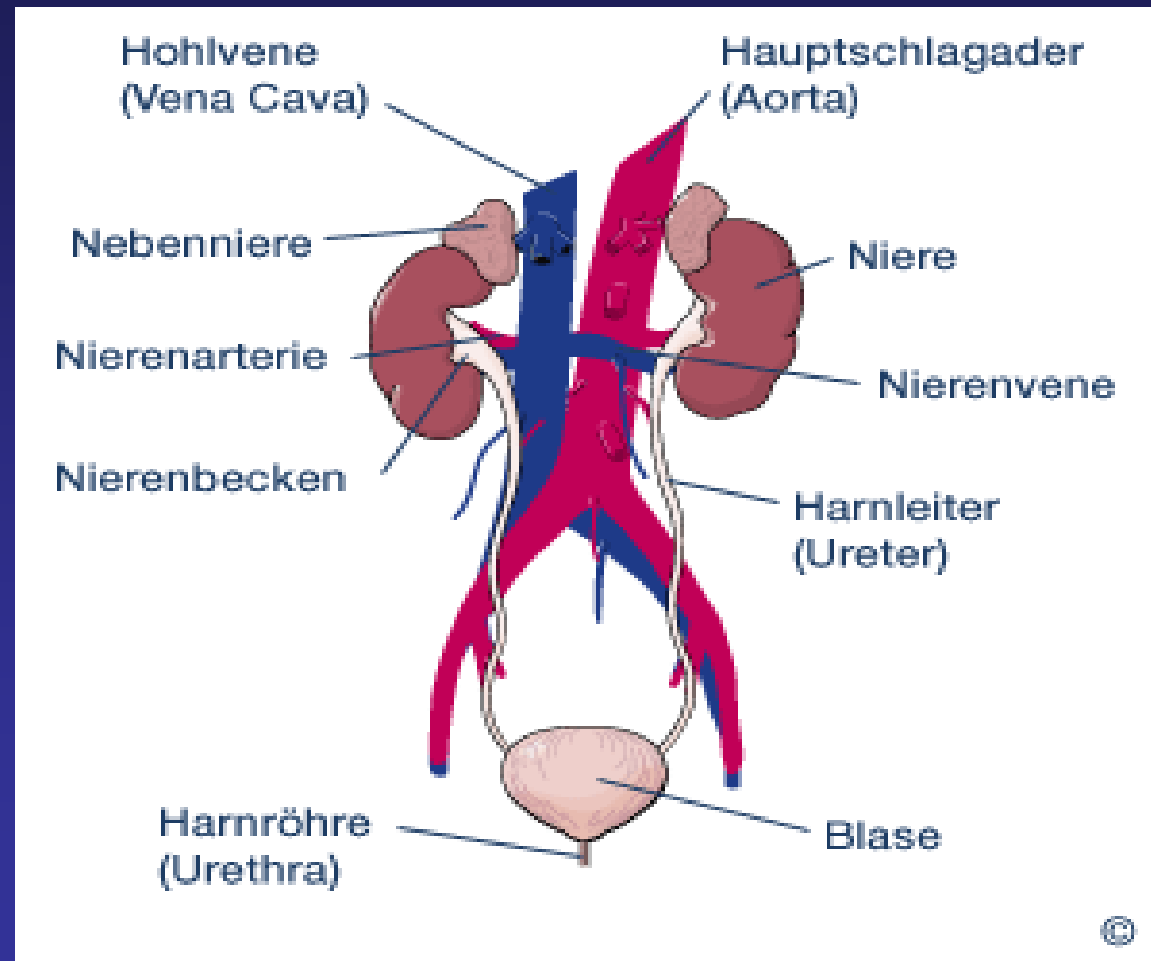


# Urologische Radiologie



# Häufige radiologische Untersuchungen in der Urologie

- i.v. Pyelographie

- Urethrographie

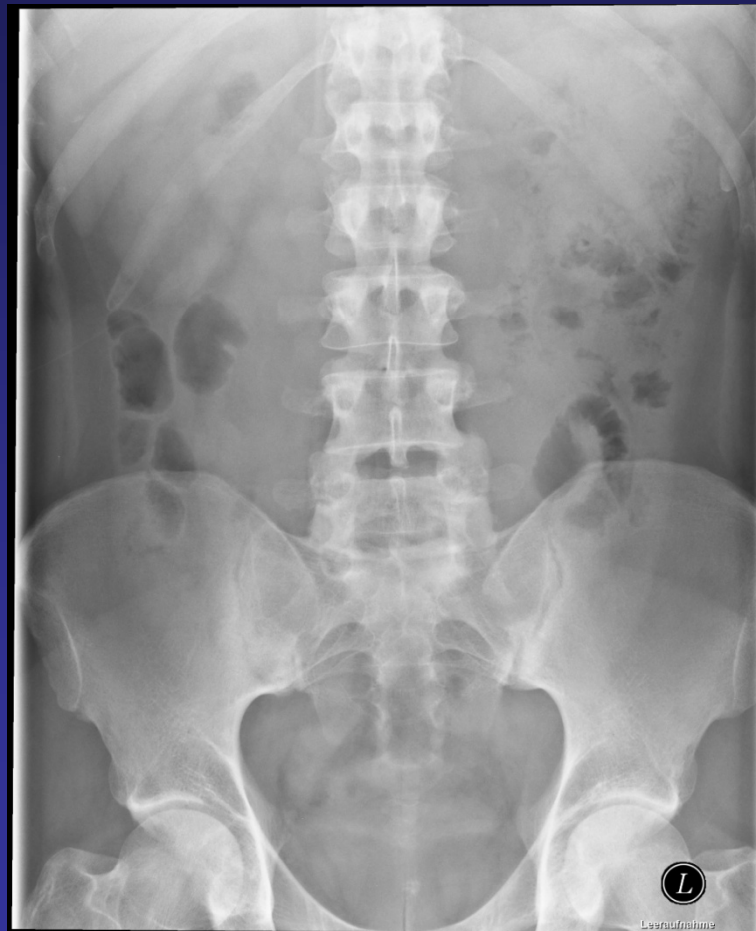- Zystographie

- Cavernosographie

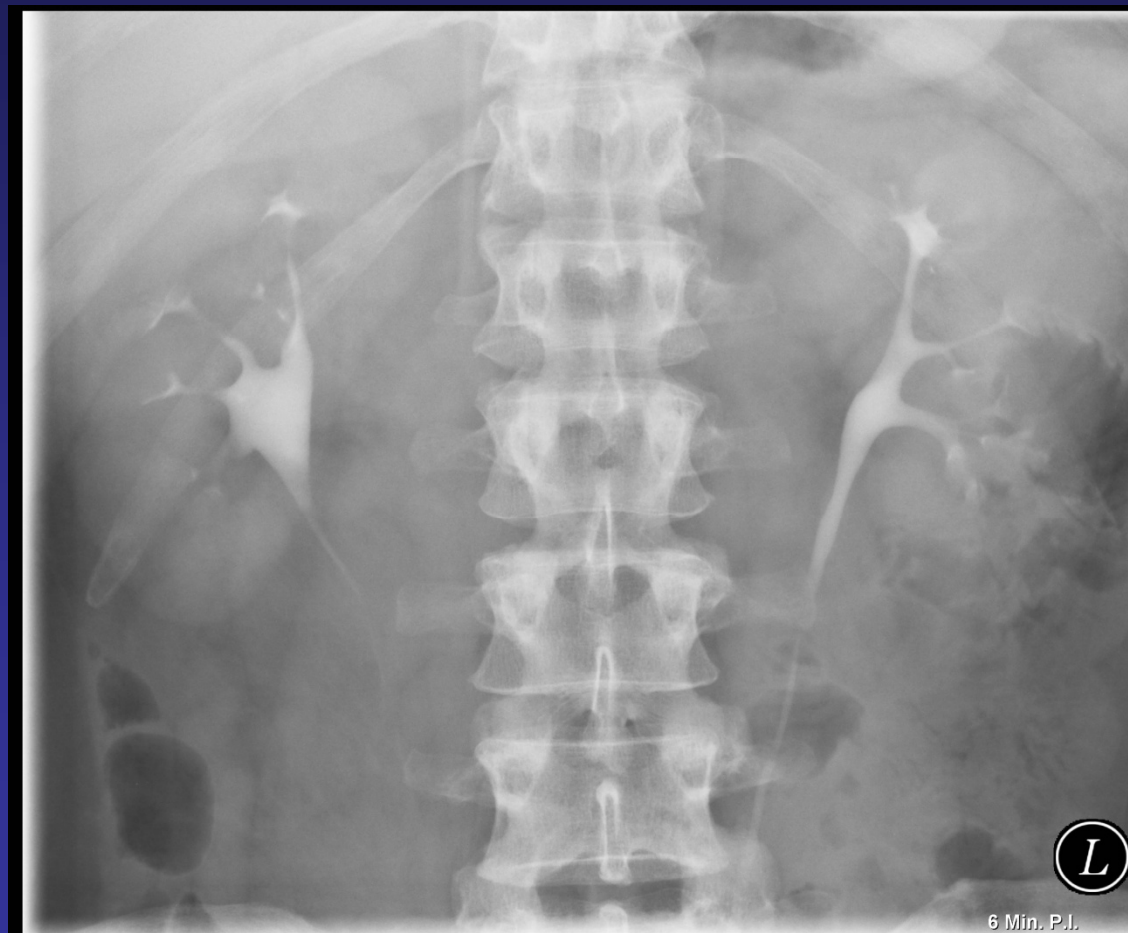# i.v. Pyelographie

- Indikationen
  - Mikro- / Makrohämaturie
  - Harnleiterstein
  - Rezidivierende HWI
  - (Tumorsuche (CT; Sonographie))
- Kontraindikationen
  - KM-Unverträglichkeit
  - SD Überfunktion
  - Erhöhter Serumkreatinin-Wert (>2,0 mg%)

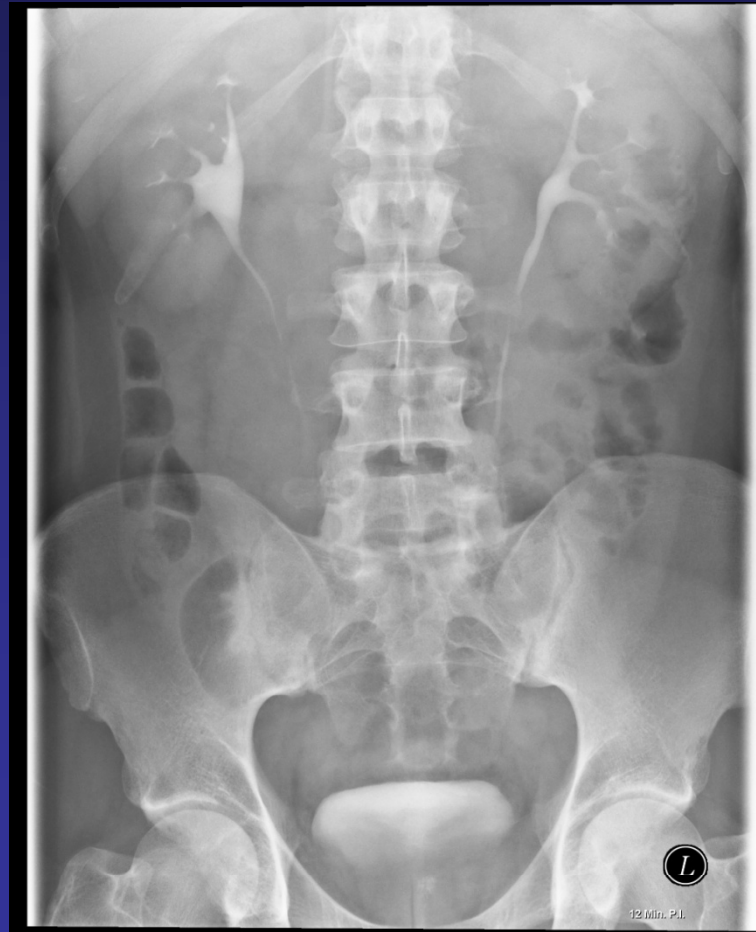# i.v.Pyelographie



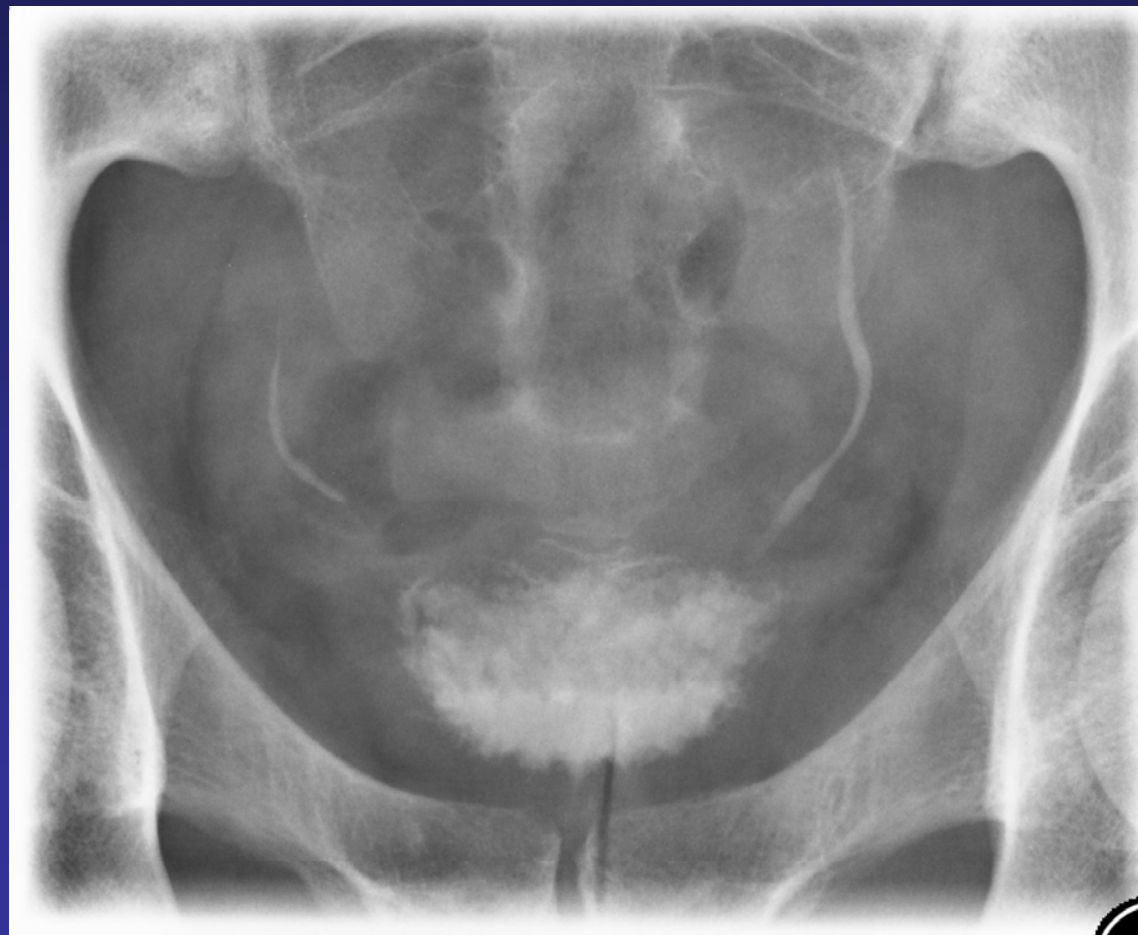# i.v.Pyelographie



# i.v.Pyelographie



# i.v.Pyelographie

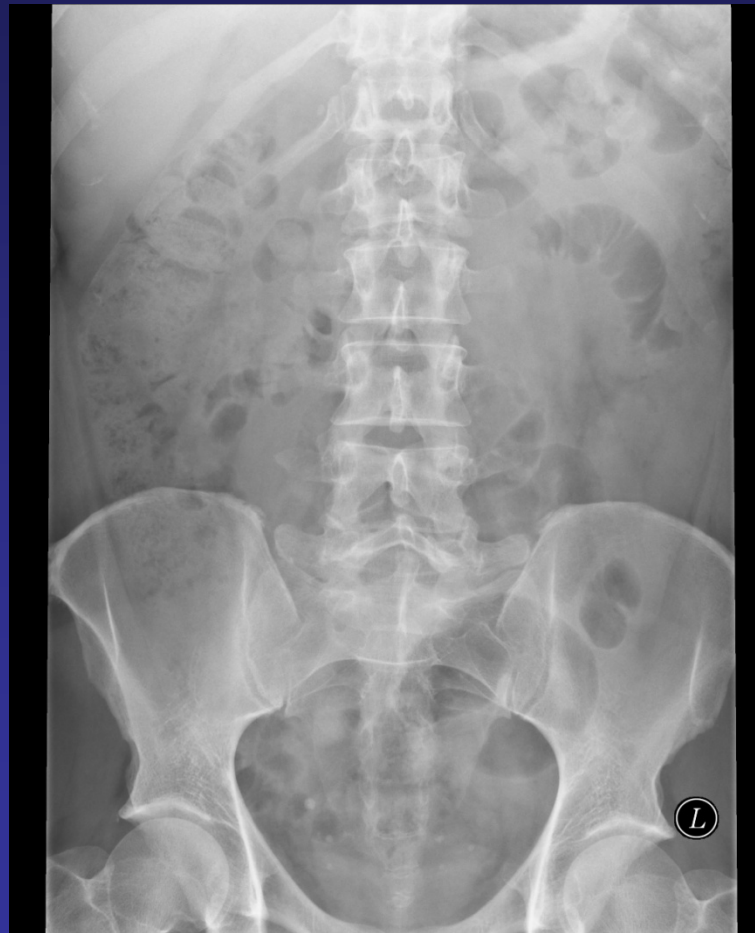

# i.v. Pyelographie: Vorbereitung

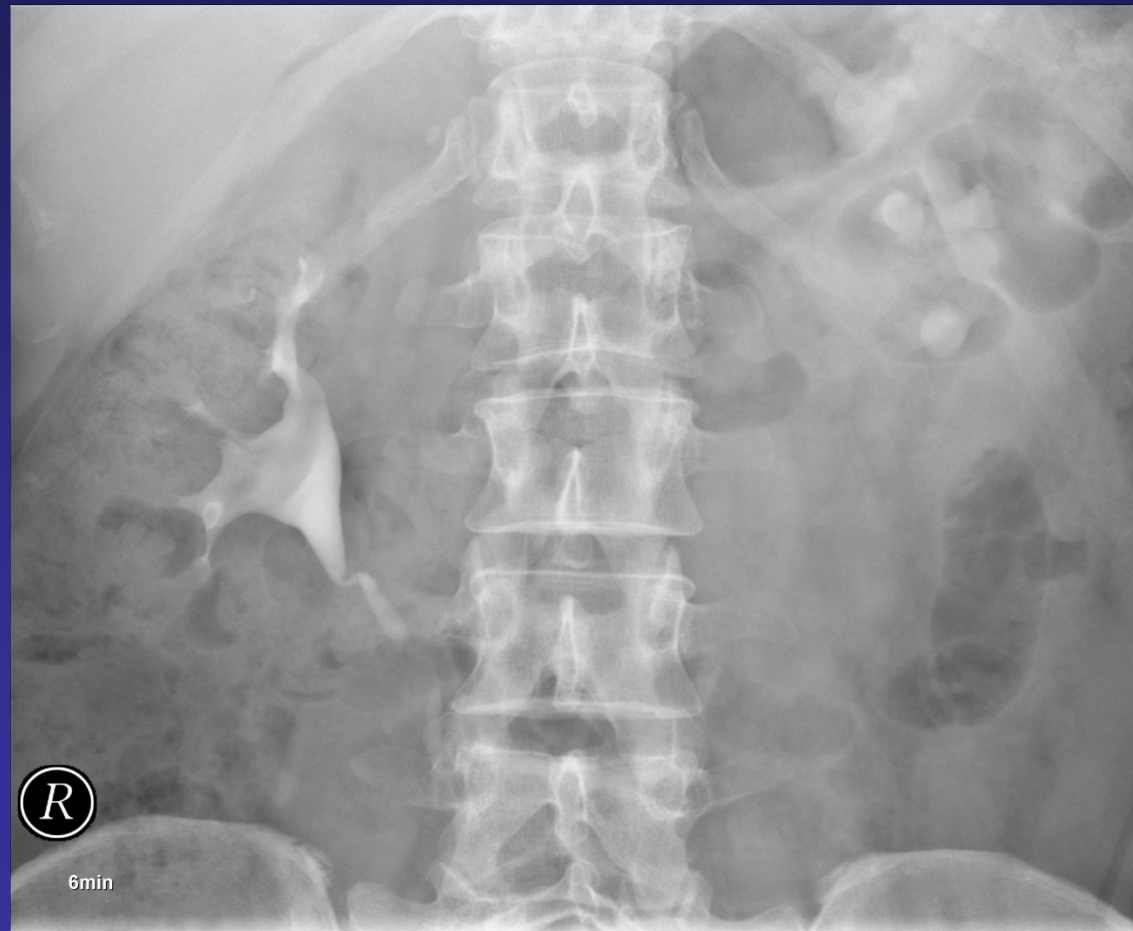
- Nüchternheit, schlackenarme Kost, evtl. Abführmaßnahmen
  - Abdomenübersicht in Rückenlage
  - i.v. KM-Gabe (80-100ml bei Erwachsenen)
  - Bilderfolge: 6min Nierenparenchymphase  
12 min Kelchsystem, Harnleiter  
evtl. Spätaufnahmen  
evtl. Postmiktionsaufnahme
- Zusätzlich möglich: externe Kompression, Bauchlage



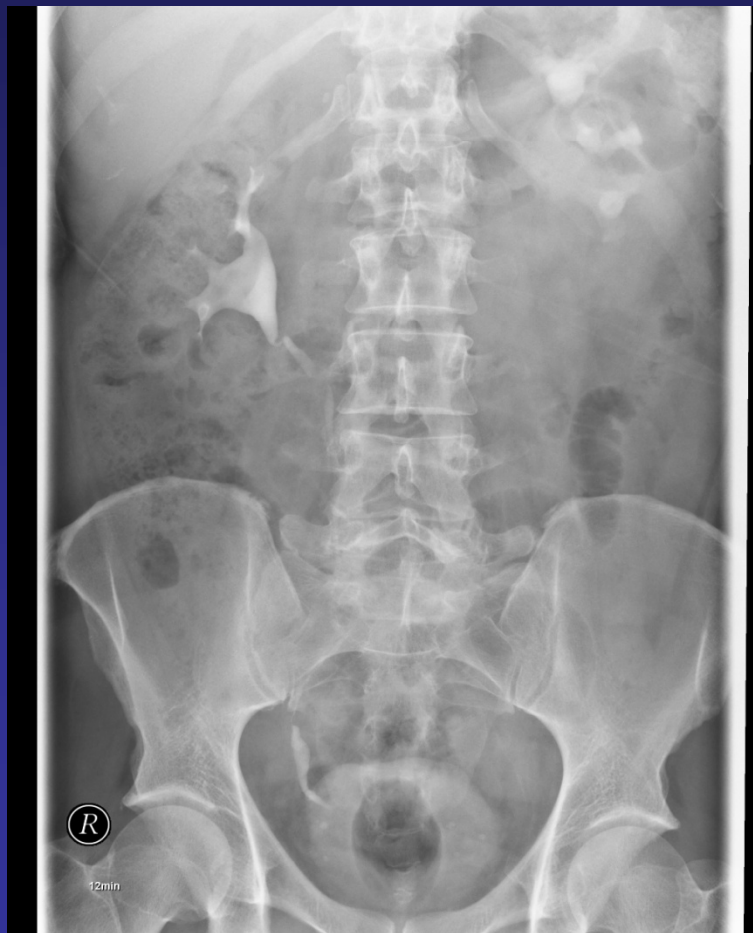# i.v.Pyelographie



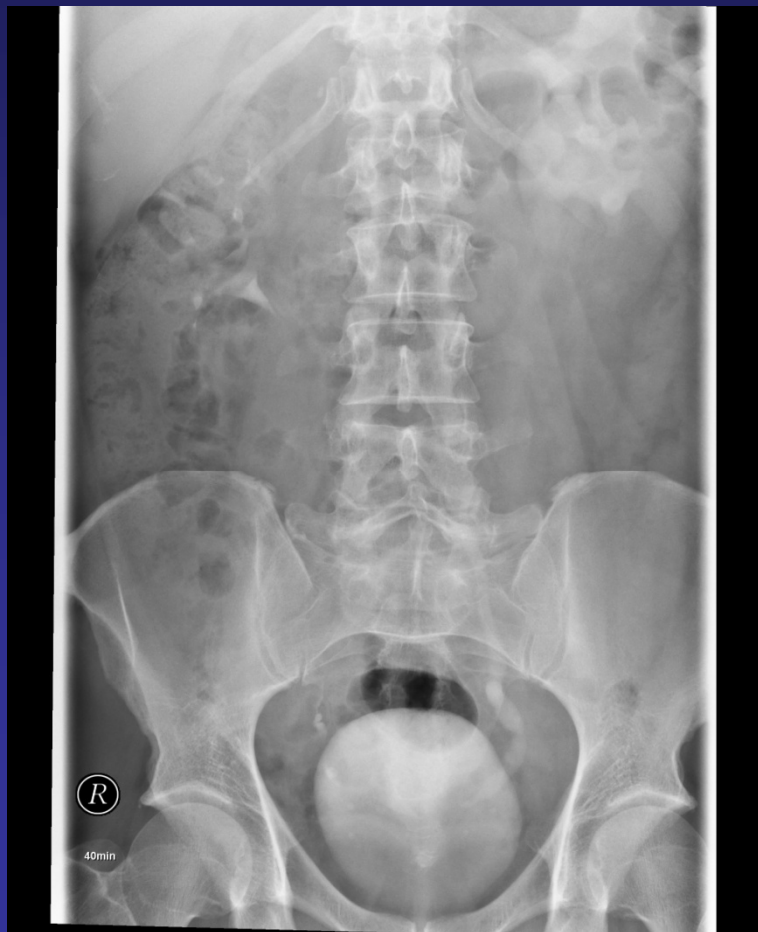# i.v.Pyelographie



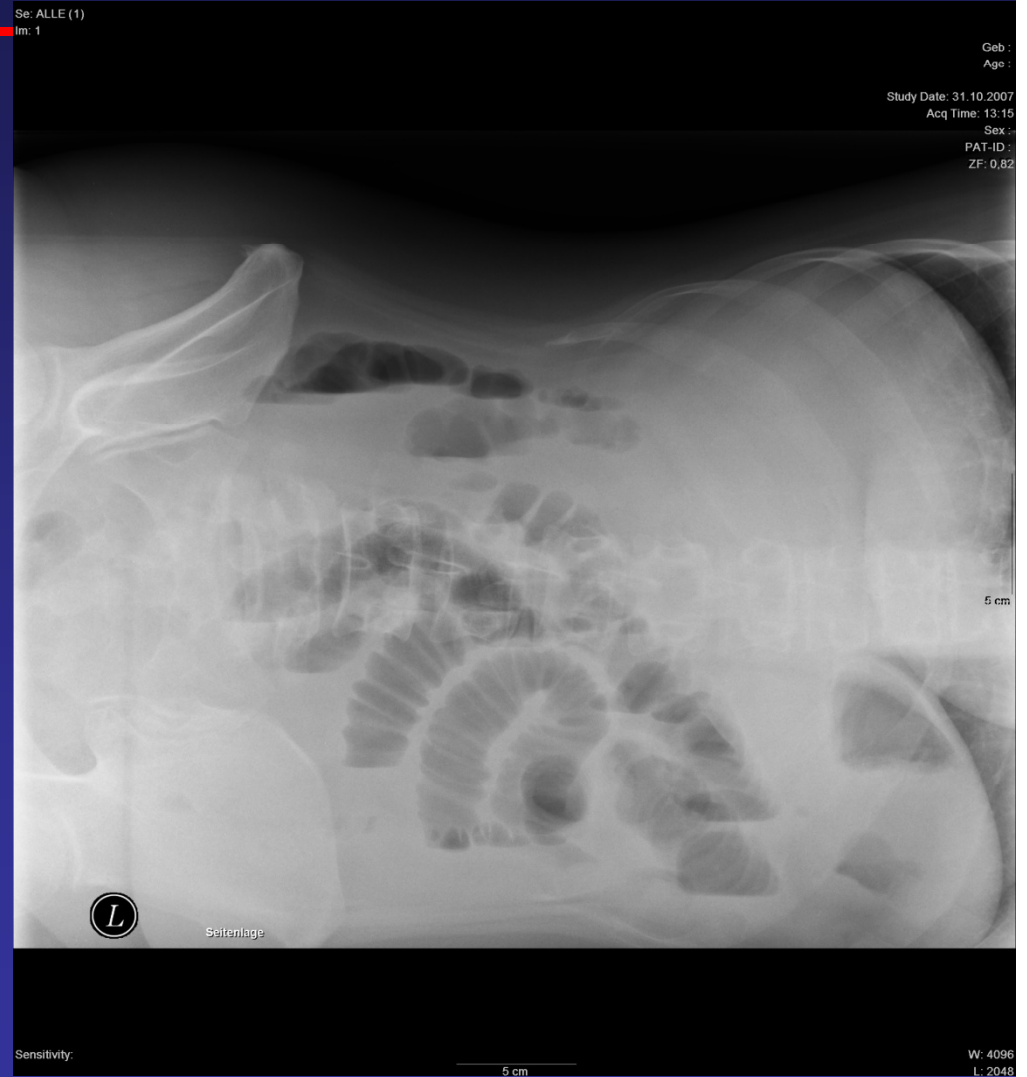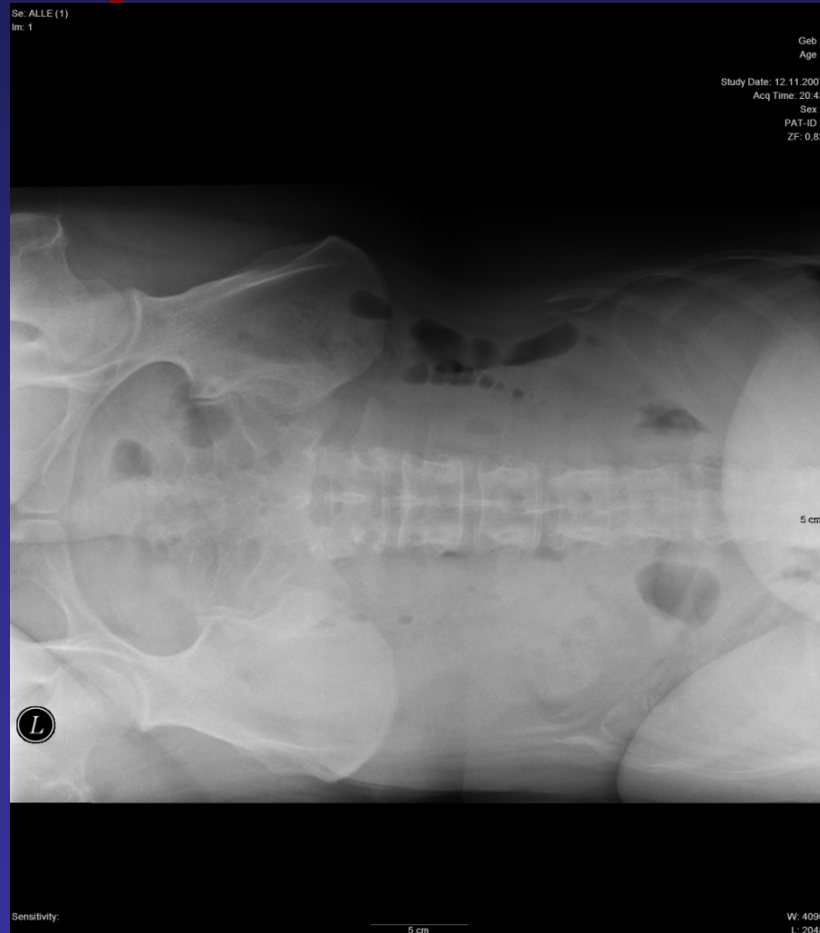
# i.v.Pyelographie



# i.v. Pyelographie



# Akutes Abdomen (Abdomenübersicht)



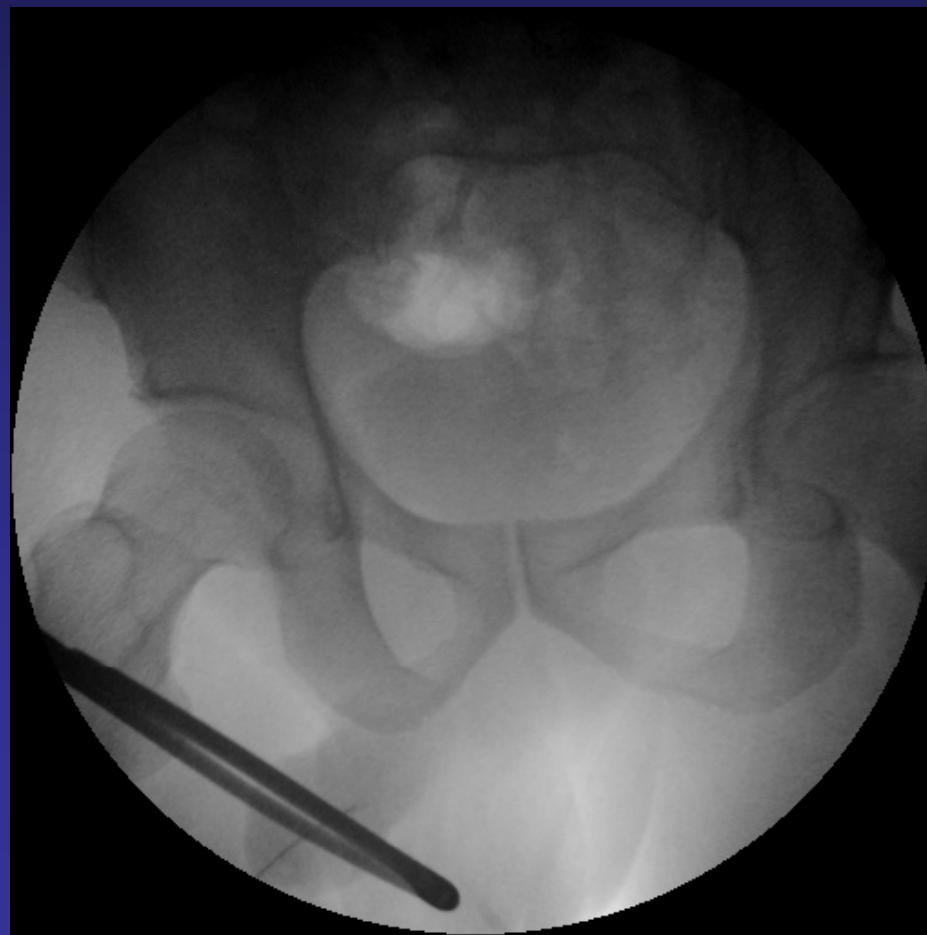
# Akutes Abdomen

- DDs:
  - Magenulkus / Perforation
  - Gallen- Nierenstein (Kolik)
  - Appendizitis
  - Stielgedrehtes Ovar
  - Sigmadivertikulitis
  - Ileus (mechanisch / paralytisch)

# Urethrographie

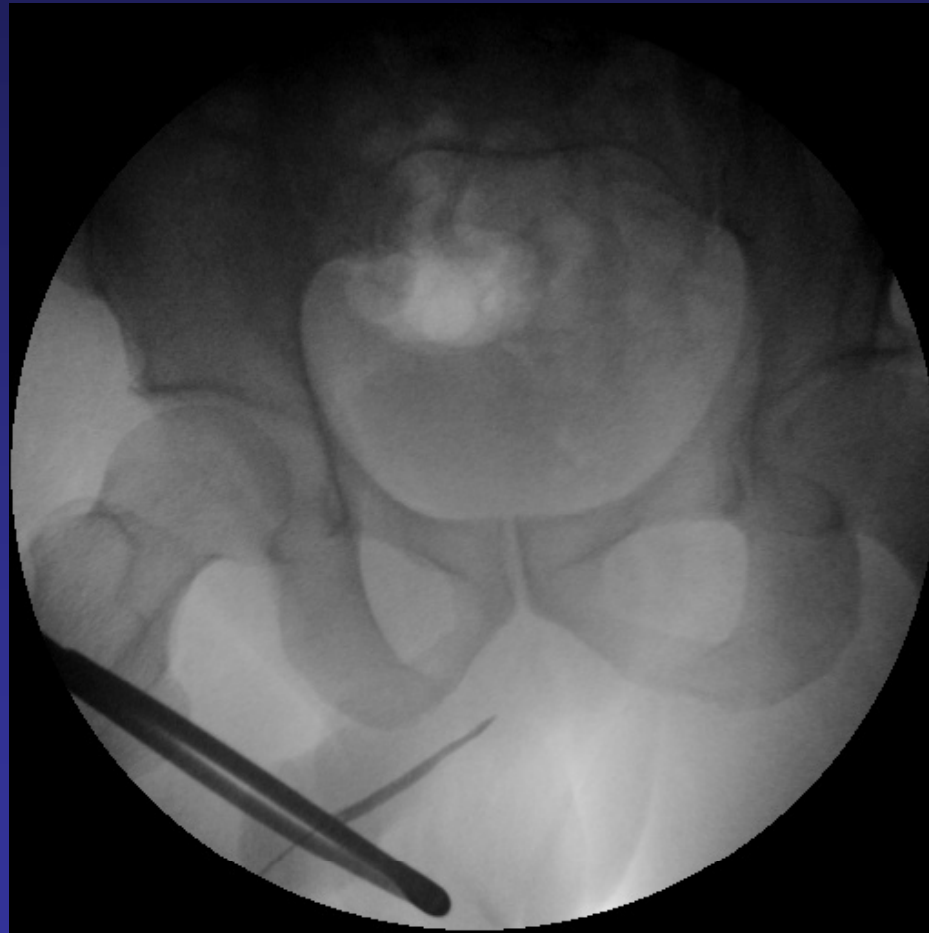
- Indikationen
  - Harnröhrenverengung
  - Harnröhrenverletzung
  - Harnabflussstörungen
  - Harnröhrendivertikel
- Kontraindikationen
  - Entzündungen
  - HWI

# Urethrographien

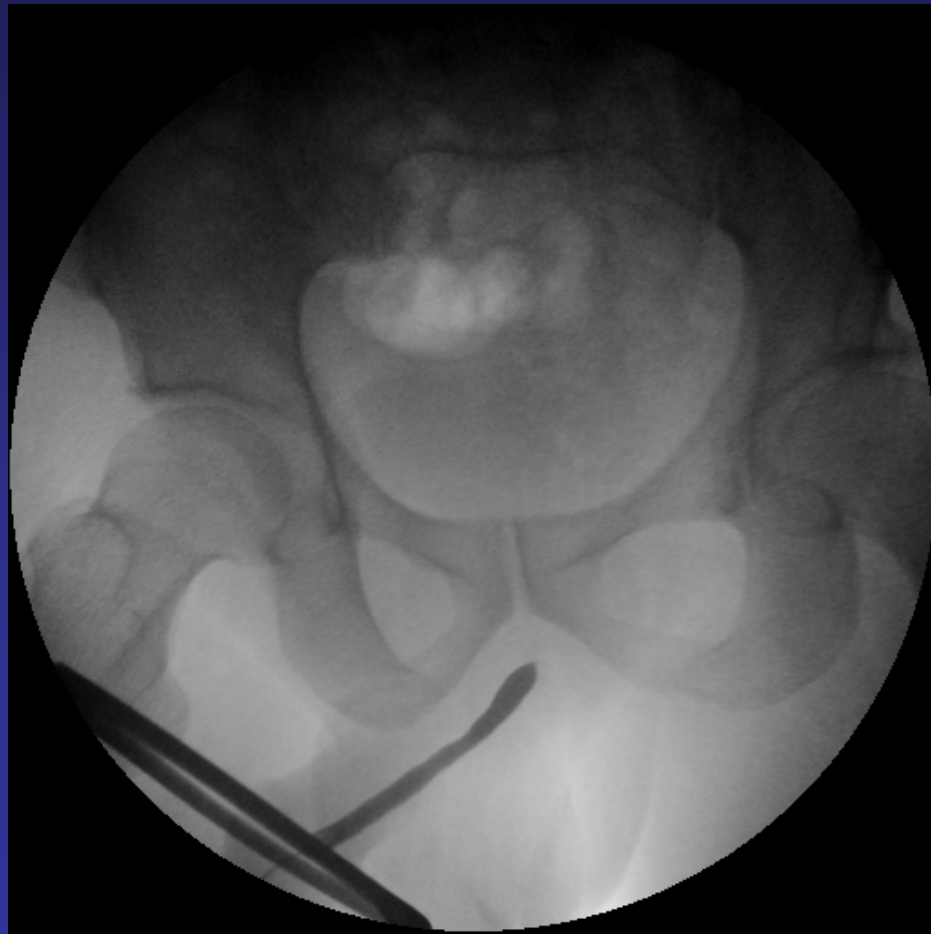




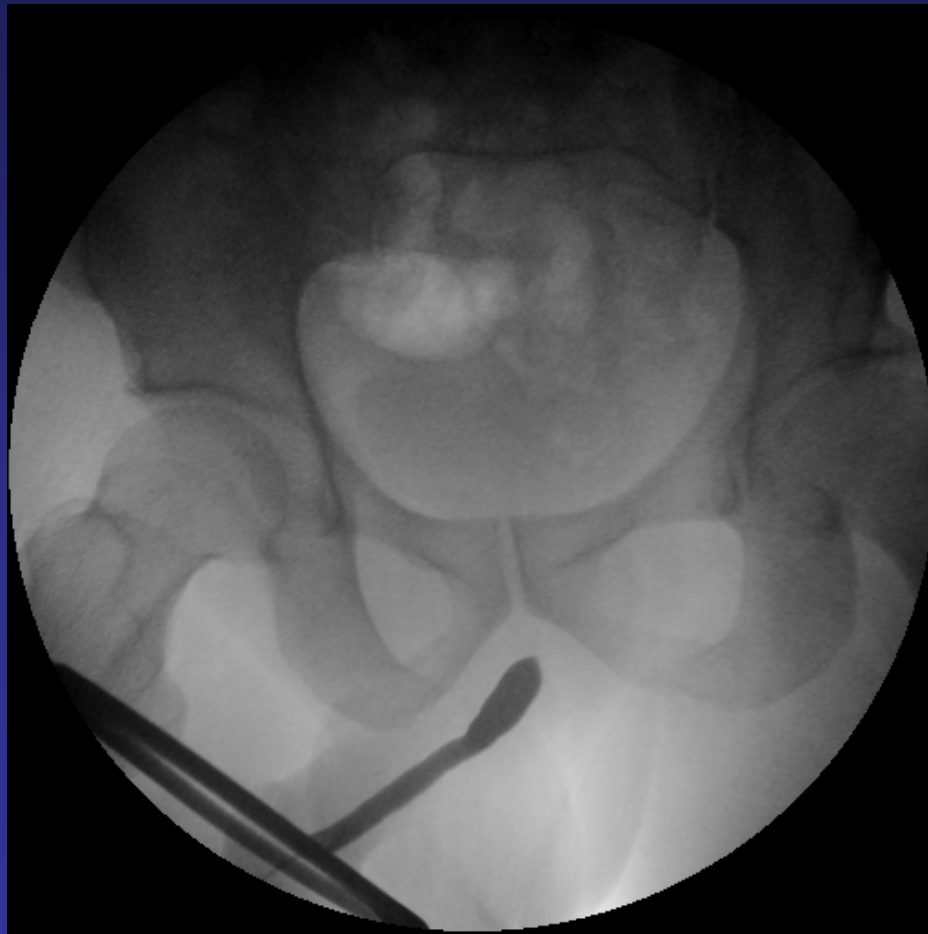
# Urethrographien



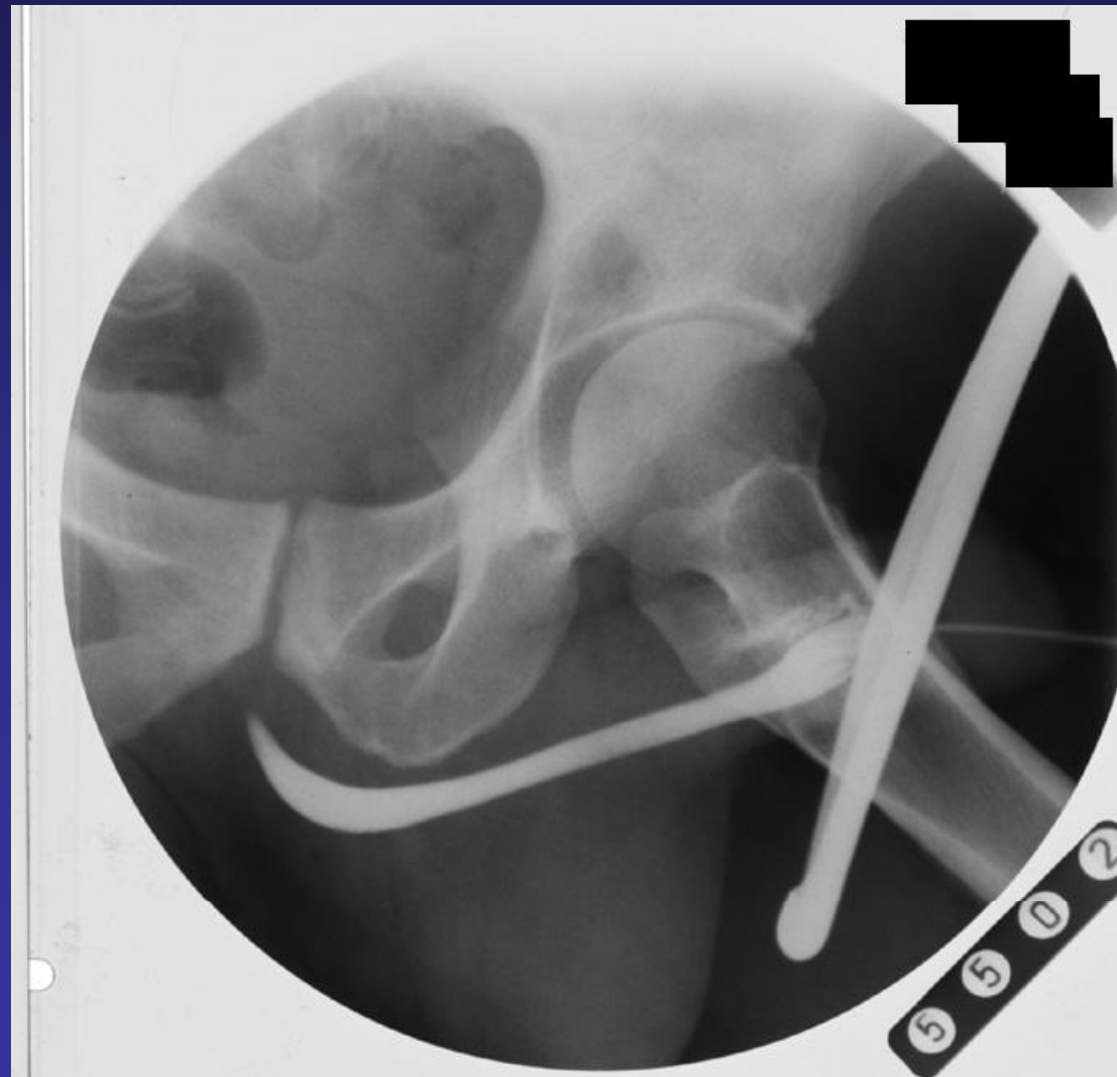# Urethrographien



# Urethrographien



# Urethrographien



# Retrograde Pyelographie

- Zystoskopische Katheterisierung d. Urologen
  - KM-Gabe über transurethralen Katheter
  - Dokumentation unter Durchleuchtung
  - Häufig unter kurzzeitige Antibiose
  - Seltene Untersuchung
- ! Bessere Kontrastierung der ableitenden Harnwege!**

- Kontraindikationen
  - Entzündungen
  - HWI

# Zystographie

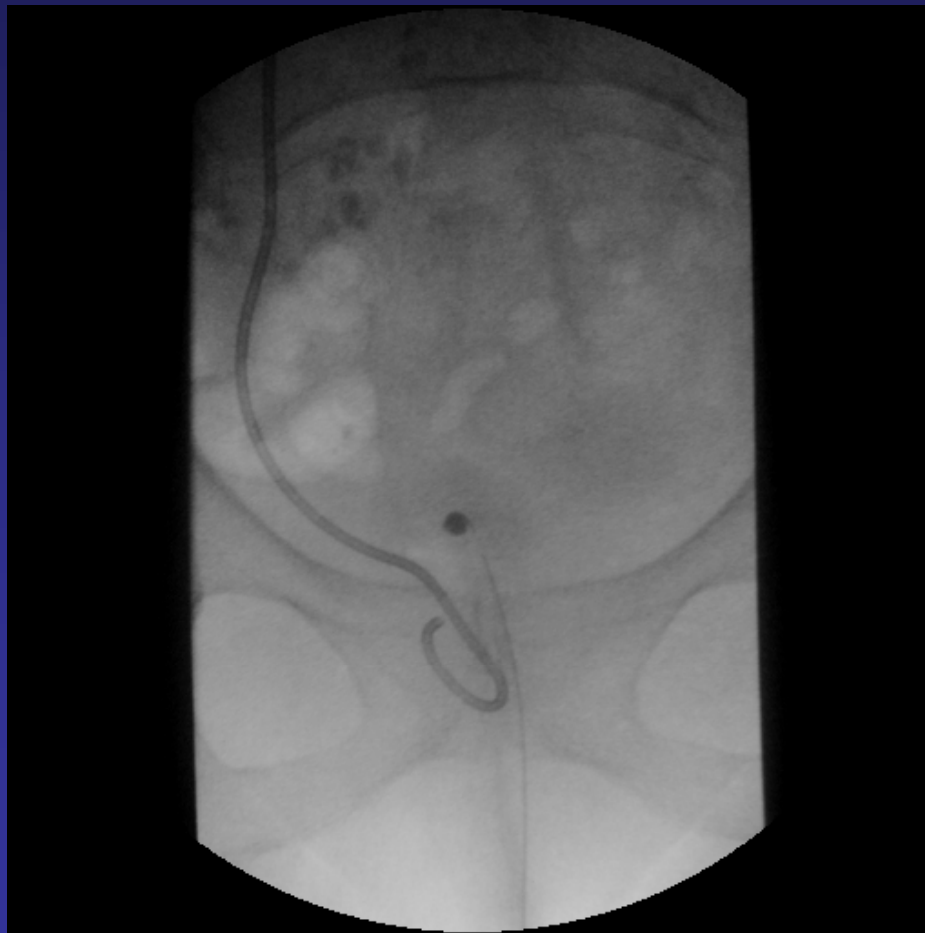- Indikationen
  - Tumorsuche/Tumornachsorge
  - Rezidivierende HWI
  - Postoperativ
  - Fisteldarstellung
- Kontraindikationen
  - KM Unverträglichkeit

# Zystographie

- Durchführung

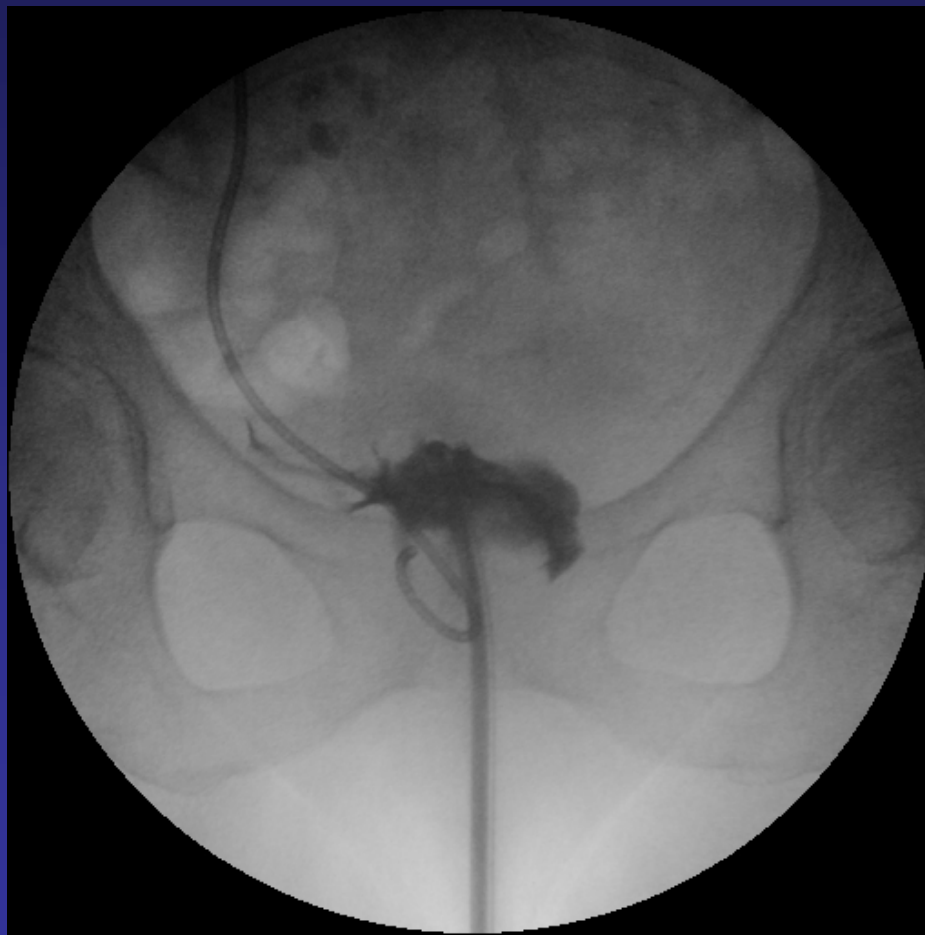
- Sterile Harnblasenentleerung via Katheter
- KM-Kontrastierung der Harnblase über Katheter
- Dokumentation des Füllungszustandes nach Abklemmen des Katheters unter DL
- Beurteilung:
  - Blasenfüllung
  - Harnblasenentleerung
  - Urethra
  - vesikoureteraler Reflux?

# Zystographie

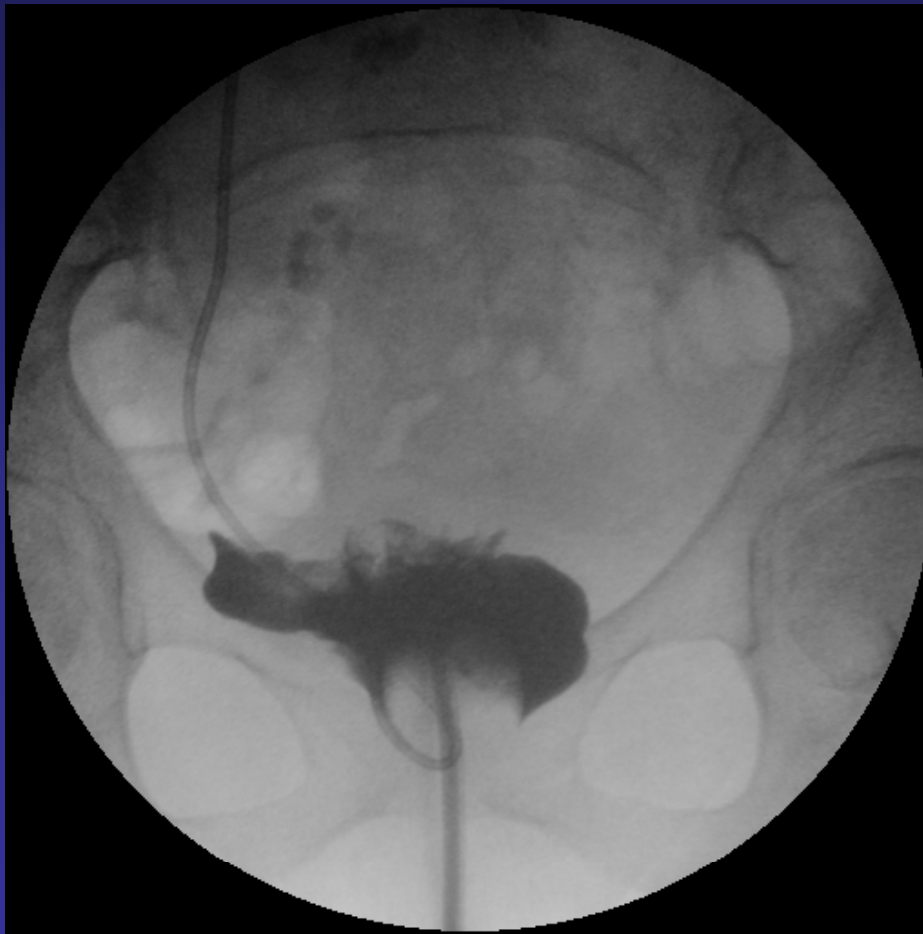



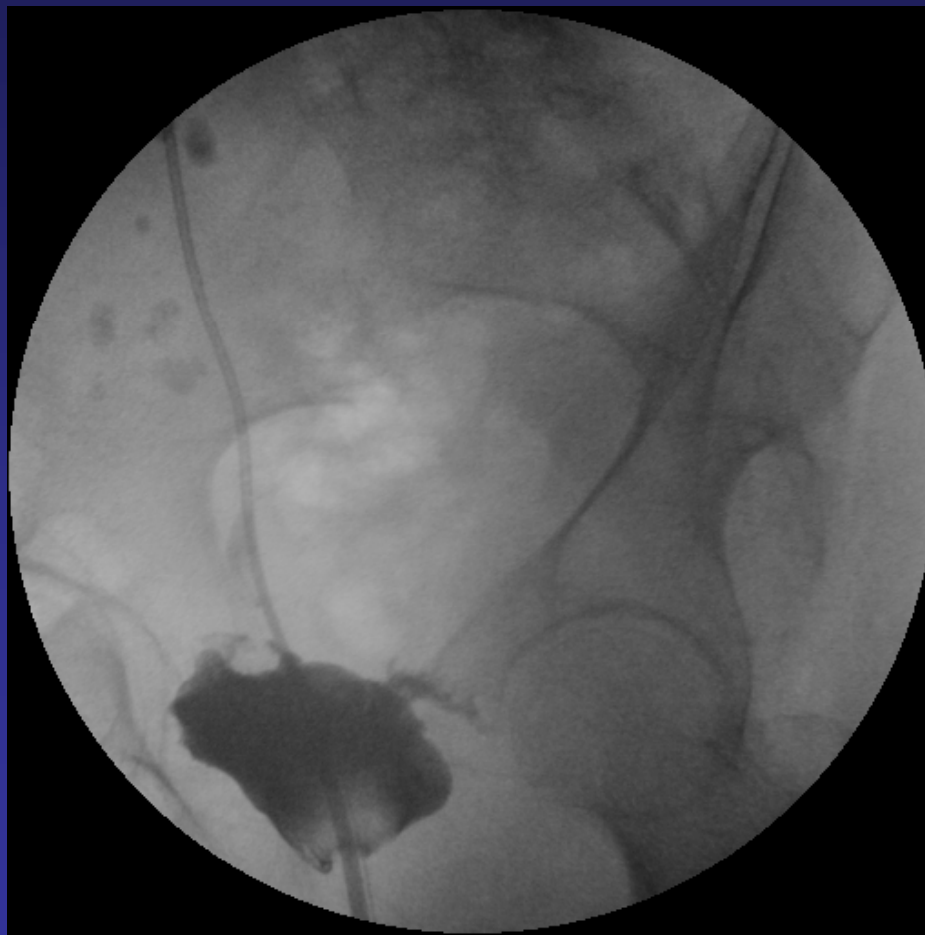# Zystographie



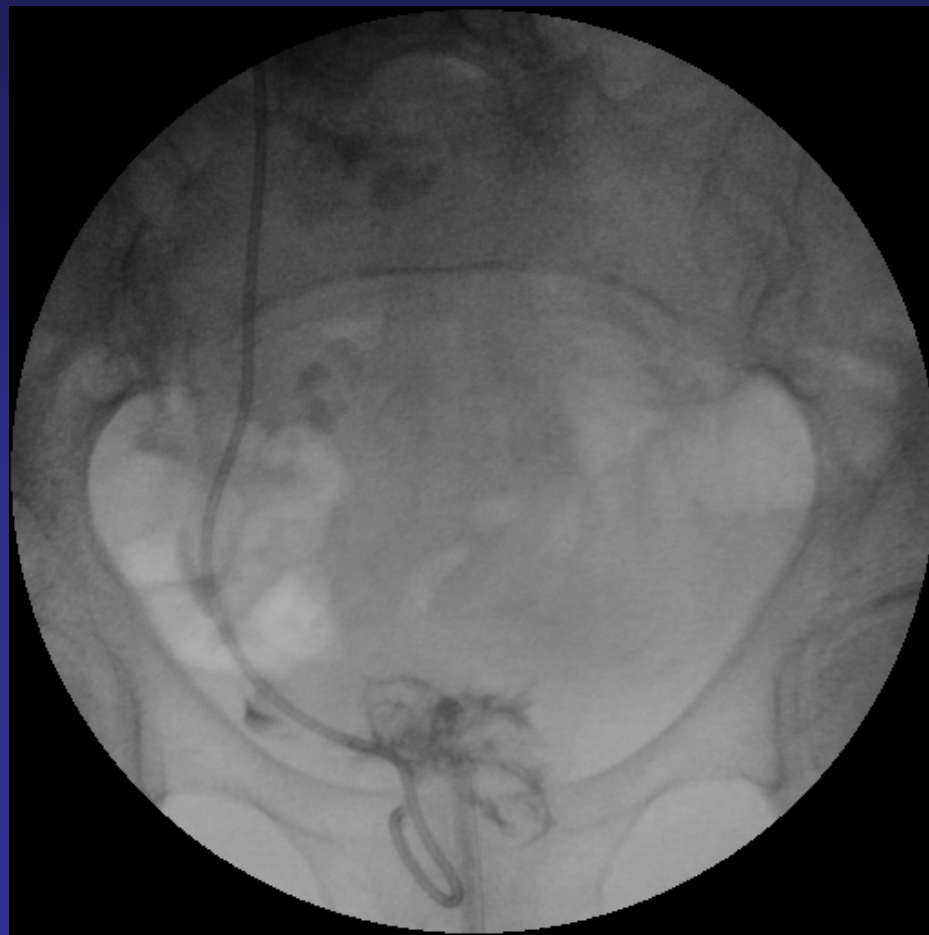# Zystographie



# Zystographie



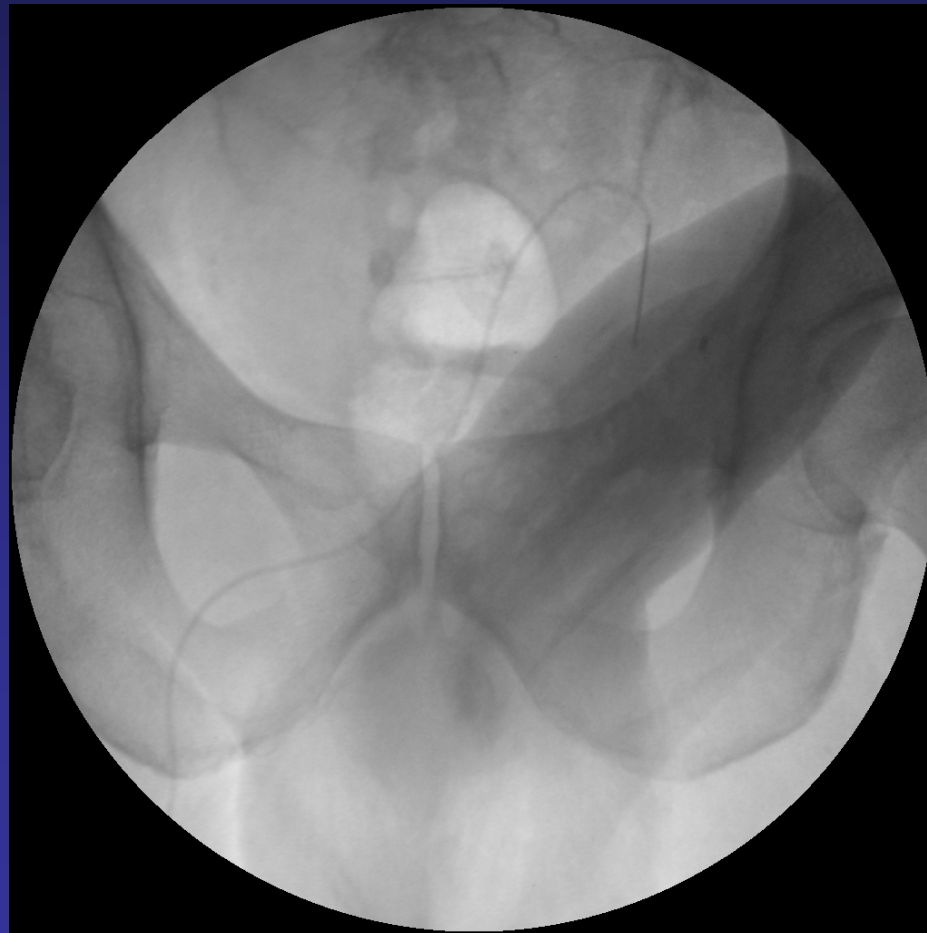
# Zystographie



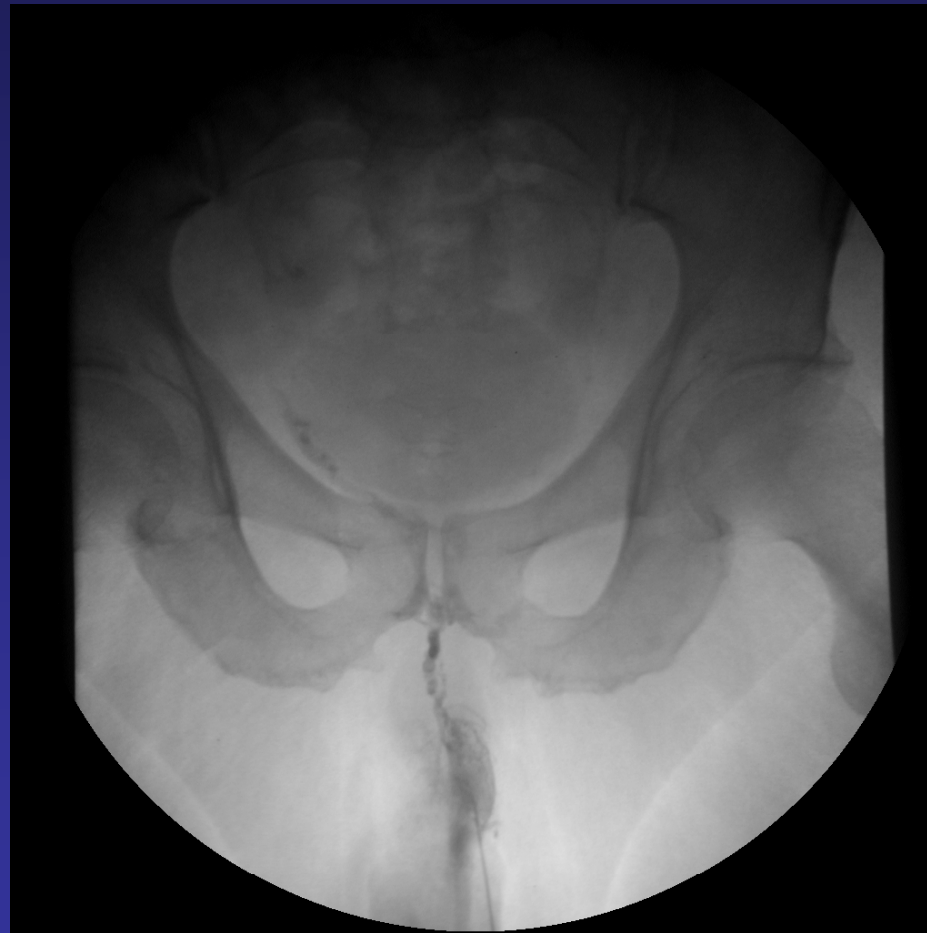# Cavernosographie

- Indikationen
  - Erektile Dysfunktion
  - Priapismus
- Kontraindikationen
  - Entzündung
  - KM Unverträglichkeit

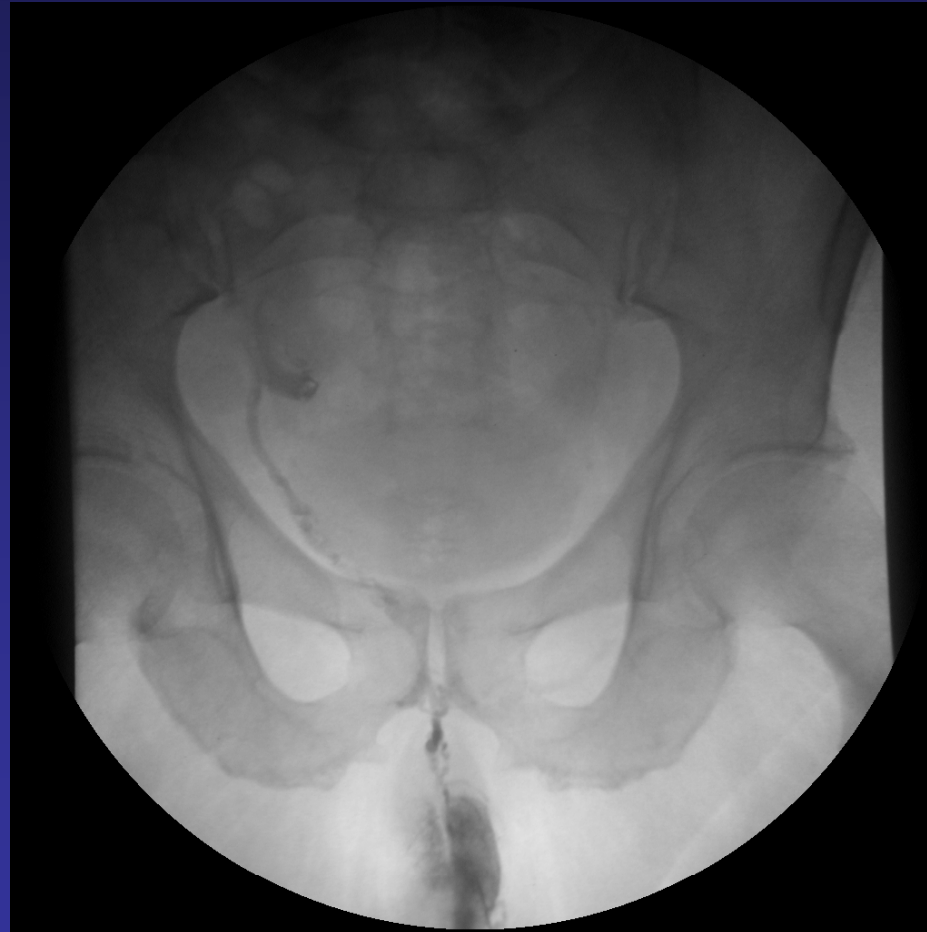# Cavernosographie



# Cavernosographie

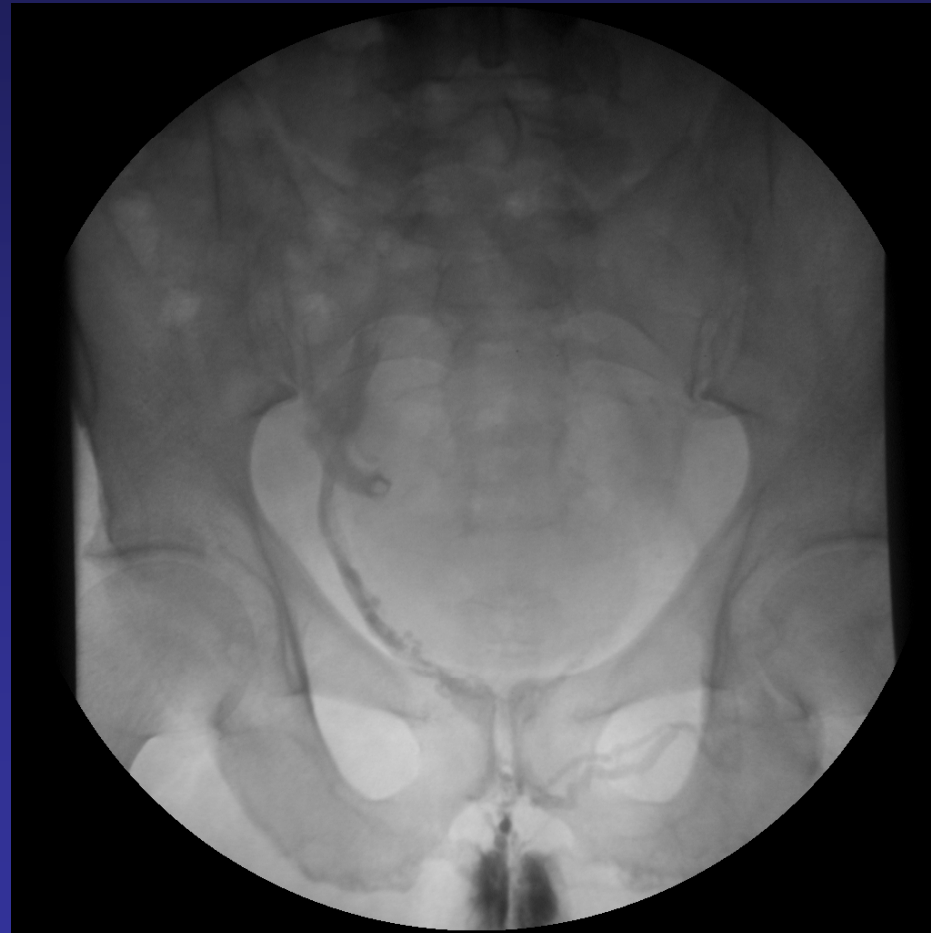

# Cavernosographie

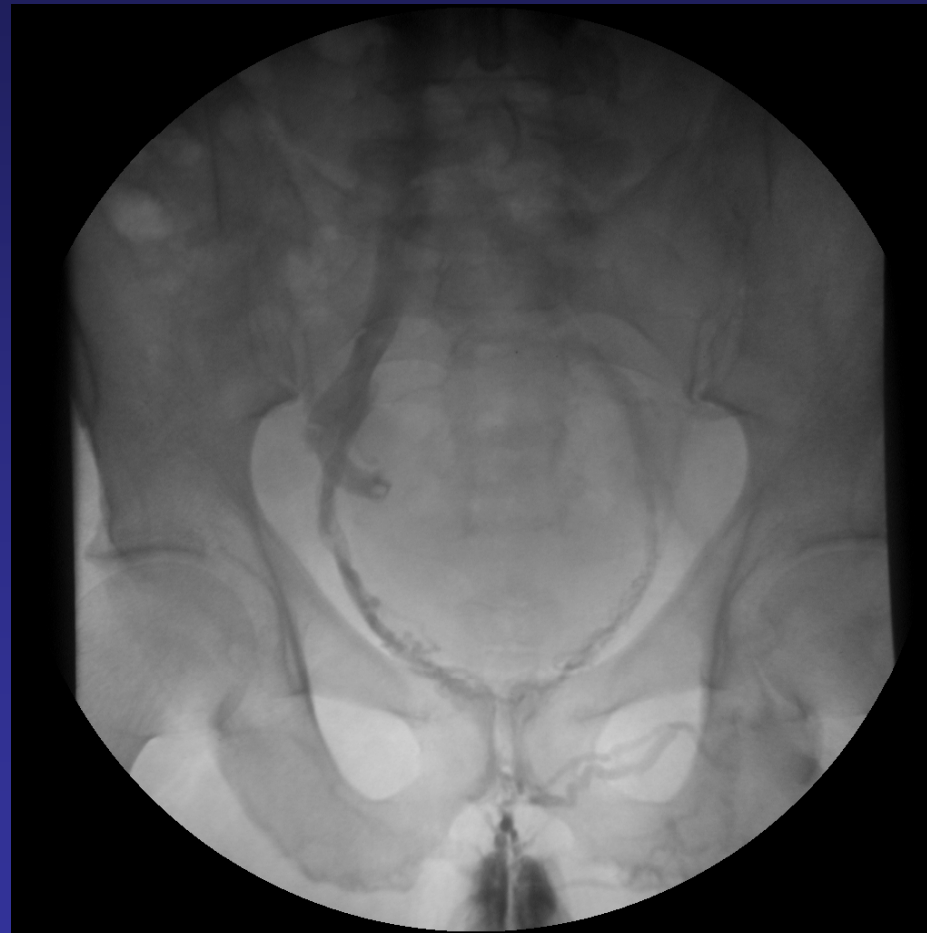



# Cavernosographie



# Cavernosographie



# Cavernosographie

